

LA SANIDAD PENITENCIARIA EN IMÁGENES

Alopecia apolillada como manifestación de sífilis secundaria

A Bedoya, MJ Leal, PA Martínez-Carpio, N Lleopart

Servicios Médicos Centre Penitenciari Joves, Barcelona

Fecha recepción: 26-06-2012

Fecha aceptación: 09-07-2012

CASO CLÍNICO

Se trata de un varón de 18 años de edad, natural de Perú, que ingresó en nuestro Centro en mayo de 2012. En el reconocimiento de ingresos negó haber presentado antecedentes patológicos de interés. Dentro de los hábitos tóxicos refirió consumo de 150 gr. de alcohol los fines de semana y heroína fumada ocasional. En cuanto a prácticas sexuales manifestó ser heterosexual y haber tenido múltiples parejas, frecuentemente en contexto de intoxicación enólica sin tomar medidas preventivas.

A la exploración física se observaron numerosas lesiones cutáneas maculares de predominio en tórax, que se orientó como pitiriasis rosada. Se realizó analítica dentro del protocolo de ingresos: hemograma, bioquímica y serologías VIH, hepatitis y lues, detectándose *Treponema pallidum* anticuerpos reagínicos 1/8, *Treponema pallidum* anticuerpos treponémicos positivos, sin alteraciones en el resto de resultados analíticos.

Reinterrogado, el paciente negó haber presentado ninguna manifestación de sífilis primaria, si bien, se observaron numerosas placas alopécicas en cuero cabelludo de distribución irregular, de características no cicatriciales, sin signos inflamatorios ni descamación, menores de un centímetro de diámetro, de bordes mal definidos, no desprovistas completamente de pelo, y de predominio en región temporo-occipital. (figs. 1 y 2).

Esta manifestación la había observado el propio paciente hacía cinco días, coincidiendo con un corte de pelo, sin que se hubiese percatado antes.

La lesión dermatológica descrita es coincidente con la denominada alopecia apolillada, un signo infrecuente de secundarismo luético.

Se trató con penicilina G benzatina 2.400.000 UI. en dosis única. Posteriormente se procedió a seguimiento clínico y serológico.

Se considera que la alopecia se resuelve totalmente y sin secuelas hacia el tercer mes después del tratamiento¹.

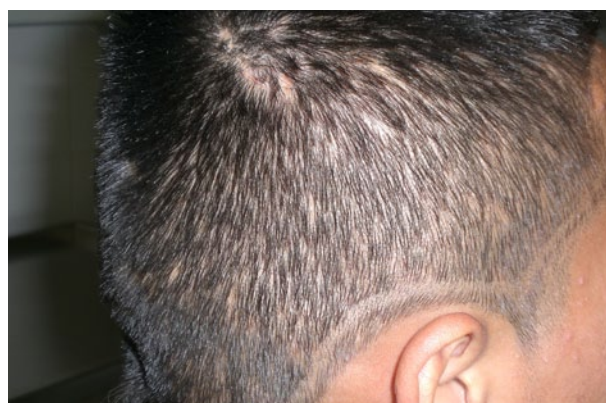


Figura 1. Alopecia difusa con patrón apolillado.
Zona temporal derecha.

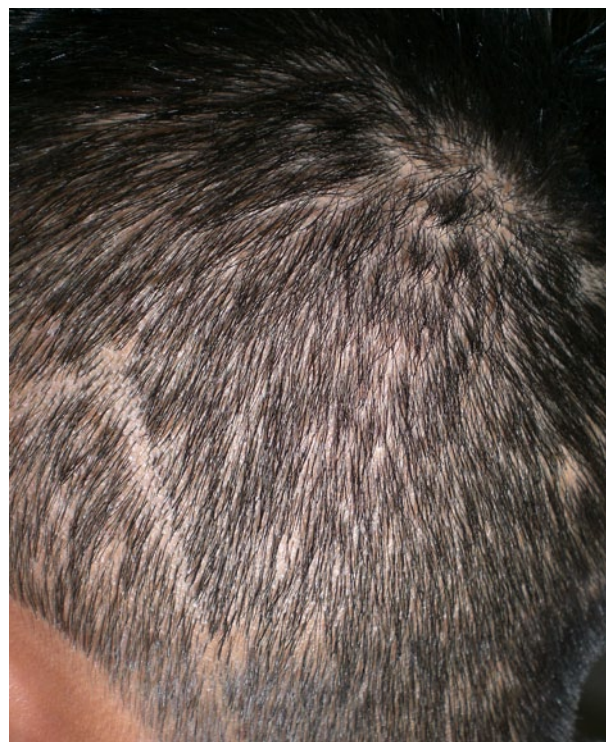

Figura 2. Alopecia difusa con patrón apolillado.
Zona temporo-occipital izquierda.

La incidencia de la infección por sífilis en el medio penitenciario es más alta que en la población general². La alopecia en cuero cabelludo es una manifestación poco común en la sífilis secundaria³, se estima que se presenta entre el 4 y el 11% según diversos estudios publicados^{4,5}, pudiendo tratarse tanto de alopecias difusas como de aspecto apolillado⁶.

Si bien la sífilis es poco habitual dentro del diagnóstico diferencial de alopecia, debe ser tenido en cuenta el secundarismo luético, en un contexto epidemiológico de riesgo.

REFERENCIAS BIBLIOGRÁFICAS

1. Expósito Serrano V, Iglesias Sancho M, Solà Ortigosa J, Dilmè Carreras E, Umbert Millet P. Alopecia sífilítica esencial: forma única de presentación de un secundarismo luético. Barcelona: Piel; 2011. doi:10.1016/j.piel.2010.12.017.
2. Garriga C, Gómez-Pintado P, Díez M, Acín E, Díaz A. Características de los casos de sífilis infecciosa diagnosticados en Instituciones Penitenciarias, 2007-2008. Rev Esp Sanid Penit 2011; 13: 52-7.
3. Kennedy C. Syphilis presenting as hair loss. Br Med J 1976; 2: 854.
4. Bi MY, Cohen PR, Robinson FW, Gray JM. Alopecia syphilitica-report of a patient with secondary syphilis presenting as moth-eaten alopecia and a review of its common mimickers. Dermatol Online J 2009; 15: 6.
5. Hira SK, Patel JS, Bhat SG, Chilikima K, Mooney N. Clinical manifestations of secondary syphilis. Int J Dermatol 1987; 26: 103-7.
6. Lee JY, Hsu ML. Alopecia syphilitica, a simulator of alopecia areata: histopathology and differential diagnosis. J Cutan Pathol 1991; 18: 87-92.